

ARTÍCULO DE REVISIÓN

DEHISCENCIA DE PARED ANTERIOR DE CONDUCTO AUDITIVO EXTERNO CON AFECTACIÓN DE ARTICULACIÓN TEMPOROMANDIBULAR TRAS CIRUGÍA DE EXÓSTOSIS. REVISIÓN SISTEMÁTICA

Dehiscence of the anterior wall of the external auditory canal with involvement of the temporomandibular joint after exostosis surgery. Systematic review

Minerva RODRÍGUEZ-MARTÍN ; Patricia CORRIOLS-NOVAL ; Eugenia LÓPEZ-SIMÓN ;

Belén SALVATIERRA-VICARIO ; Ramón COBO-DÍAZ; Yaiza GARCÍA-IBÁÑEZ ;

Yolanda LONGARELA-HERRERO

Hospital universitario Marqués de Valdecilla. Servicio de Otorrinolaringología. Santander. España

Correspondencia: minerva.rmartin@gmail.com

Fecha de recepción: 27 de febrero de 2022

Fecha de aceptación: 24 de marzo de 2022

Fecha de publicación: 3 de abril de 2022

Fecha de publicación del fascículo: pendiente de publicación

Conflicto de intereses: Los autores declaran no tener conflictos de intereses

Imágenes: Los autores declaran haber obtenido las imágenes con el permiso de los pacientes

Política de derechos y autoarchivo: se permite el autoarchivo de la versión post-print (SHERPA/RoMEO)

Licencia CC BY-NC-ND. Licencia Creative Commons Atribución-NoComercial-SinDerivar 4.0 Internacional

Universidad de Salamanca. Su comercialización está sujeta al permiso del editor

RESUMEN: Introducción y objetivo: Realizar una revisión sistemática para evaluar la incidencia en la literatura de esta complicación tan infrecuente en cirugía otológica, como es la afectación de la articulación temporomandibular (ATM). Método: Considerando la apertura iatrogénica de la ATM tras cirugía otológica una complicación excepcional, se realiza una revisión de la literatura de dicha patología siguiendo el método PRISMA para revisiones sistemáticas evaluando las bases de datos electrónicas PubMed, Web of Science y Cochrane. Resultados: Se incluyeron 3 artículos con casos publicados de fistulización CAE-ATM y un caso propio. Todos presentaban exploración compatible mediante otoscopia con o sin sintomatología referida por el paciente y que precisasen tratamiento quirúrgico o conservador. Se encontraron un total de 5 casos (4 mujeres y 1 varón), con edades comprendidas entre los 40 y 70 años, con diagnóstico de comunicación CAE-ATM secundaria a canaloplastia. Tres de ellos presentaron enfisema cervical entre los síntomas y

signos acompañantes. El tratamiento fue conservador en tres casos mientras que los otros dos precisaron reparación quirúrgica. Discusión/Conclusiones: La canaloplastia es un procedimiento habitual en cirugía otológica que precisa de una técnica de disección meticulosa para evitar daños a estructuras importantes como el nervio facial o la ATM. Presenta baja tasa de complicaciones siendo muy excepcional la fistulización hacia la articulación temporomandibular. No obstante, debemos sospecharla ante dolor persistente, otorrea, bloqueo o chasquido mandibular y, por supuesto, enfisema.

PALABRAS CLAVE: dehiscencia de CAE; ATM; enfisema; canaloplastia; exóstosis; cirugía otológica

SUMMARY: Introduction and objective: Carry out a systematic review to evaluate the incidence in the literature of this rare complication in otological surgery, such as the involvement of the temporomandibular joint (TMJ). Method: Iatrogenic opening of the TMJ after otological surgery attended is very infrequent, a review of the literature about this pathology was carried out following the PRISMA method for systematic reviews evaluating the electronic databases PubMed, Web of Science and Cochrane. Results: 3 articles with published cases of EAC-TMJ fistulization and one of our own were included. All presented compatible exploration by otoscopy with or without symptoms reported by the patient and requiring surgical or conservative treatment. A total of 5 cases were found (4 women and 1 man), aged between 40 and 70, with a diagnosis of EAC-TMJ communication secondary to canaloplasty. Three of them presented cervical emphysema among the accompanying symptoms and signs. Treatment was conservative in three cases, while the other two required surgical repair. Discussion/Conclusions: Canaloplasty is a common procedure in otological surgery that requires a meticulous dissection technique to avoid damage to important structures such as the facial nerve or the TMJ. It presents a low rate of complications, being fistulization towards the temporomandibular joint very exceptional. However, we must suspect it in the presence of persistent pain, otorrhea, jaw blockage or clicking and, of course, emphysema.

KEYWORDS: auditory canal dehiscence; TMJ; enfisema; canaloplasty; exostosis; otologic surgery.

INTRODUCCIÓN

La exostosis del conducto auditivo externo (CAE) es un sobrecrecimiento de la porción ósea del mismo de base amplia y generalmente, bilateral o múltiple. El principal desencadenante conocido es la exposición a agua fría, sobre todo en etapas de crecimiento, y, por eso, es una patología frecuente en surfistas y nadadores de agua fría; con una incidencia especialmente elevada en Australia y Nueva Zelanda [1]. Generalmente los pacientes con exóstosis suelen estar asintomáticos hasta que el sobrecrecimiento óseo reduce el diámetro del CAE a menos de 3 mm. Esto conlleva el acúmulo de cerumen y la formación de tapones que condicionan hipoacusia de transmisión y acúfenos, así como la predisposición a las otitis externas en relación

directa con la exposición al agua ya comentada. El principal diagnóstico diferencial de las exóstosis son los osteomas de CAE, que constituyen una verdadera neoplasia benigna del hueso, en la mayoría de los casos, también asintomáticos, pero habitualmente unilaterales [2].

El tratamiento de las exóstosis consiste en la prevención de la exposición al agua fría usando tapones o siliconas que sellen el CAE para evitar la entrada de agua, y el tratamiento de las infecciones con antibiótico tópico en las fases agudas. Cuando esto no es suficiente y la otitis externa comienza a ser crónica, muy recurrente o aparece hipoacusia de transmisión está indicado el tratamiento quirúrgico. Esta cirugía consiste en la extirpación de la exóstosis, normalmente utilizando un abordaje transmeatal o retroauricular. Los principales

riesgos quirúrgicos son el daño a la membrana timpánica o estructuras del oído medio incluido el nervio cuerda del tímpano, daño a la articulación temporomandibular (ATM), estenosis cicatricial del canal auditivo y, la más temida, la lesión del nervio facial [3].

El objetivo de nuestro estudio es evaluar la incidencia de la dehiscencia de la pared anterior del conducto auditivo externo con afectación de la articulación temporomandibular como complicación infrecuente en cirugía otológica mediante revisión bibliográfica sistemática.

MATERIAL Y MÉTODO

El método de análisis y los criterios de inclusión fueron especificados previamente y recogidos en forma de protocolo. La revisión se hizo siguiendo los criterios PRISMA (*Preferred Reporting Items for Systematic Reviews and Meta-analysis*).

Los criterios de inclusión aceptados fueron: 1) casos publicados de pacientes de cualquier edad y sexo con diagnóstico de comunicación ATM-CAE secundaria a cirugía de exóstosis; 2) casos que incluyesen una descripción clínica básica de la edad, sexo, presentación clínica, y tratamiento; 3) estudios escritos en español, inglés o en cualquier idioma si han sido traducidos al inglés.

Se excluyeron de la revisión: 1) las publicaciones anteriores a 1990; 2) las publicaciones que no incluyeran de manera clara los datos anteriormente descritos como edad, sexo o tratamiento; 3) los casos de fistulas secundarias a otras cirugías otológicas, no de exóstosis, así como de cualquier otra causa y 4) las publicaciones con material redundante.

Se llevó a cabo una búsqueda activa de casos en las bases de datos PubMed, en la Biblioteca Cochrane y en Web of Science desde el año 1990 hasta diciembre de 2021 incluidos.

Se usaron los siguientes términos para la búsqueda de casos publicados en dichas bases de datos: (*[temporomandibular joint herniation OR*

auditory canal fistula OR auditory canal dehiscence]); (*[temporomandibular joint herniation OR auditory canal fistula OR auditory canal dehiscence] AND exostosis*); (*[temporomandibular joint herniation OR auditory canal fistula OR auditory canal dehiscence] AND otologic surgery*). En la búsqueda se utilizaron términos MeSH y palabras libres. La búsqueda fue adaptada convenientemente para utilizarla en las bases de datos de la Biblioteca Cochrane y Web of Science.

Dos autores realizaron de forma independiente la selección de artículos de forma estandarizada de acuerdo con los criterios previamente establecidos y cualquier desacuerdo fue resuelto por consenso. Después del cribado inicial, se investigó el texto completo de los artículos seleccionados. Las razones de exclusión de los artículos que fueron eliminados se registraron. Se extrajeron y analizaron los siguientes datos de todos los artículos incluidos en la revisión: 1) características de los pacientes (incluyendo sexo y edad); 2) identificación de los síntomas acompañantes y 3) tipo de tratamiento.

La calidad metodológica de los estudios incluidos y la posibilidad de sesgos fueron evaluadas de forma independiente por los dos autores. En caso de discrepancia entre ambos, un tercer revisor actuó como mediador. Se consideró la posibilidad de sesgo de publicación y la falta de homogeneidad entre artículos.

RESULTADOS

La búsqueda inicial ofreció un total de 177 resultados (Figura 1). De estos, 170 artículos fueron descartados tras la lectura del título y/o los resúmenes porque no cumplían los criterios de inclusión definidos *a priori*. El texto completo de los 7 artículos restantes fue examinado en detalle. Dos de ellos se excluyeron pues describían casos secundarios a cirugías otológicas [4,5], no de canaloplastia y, otro se excluyó porque, aunque sí refería el antecedente de cirugía de exóstosis en 5 casos [6], no definía claramente la edad, sexo, clínica ni

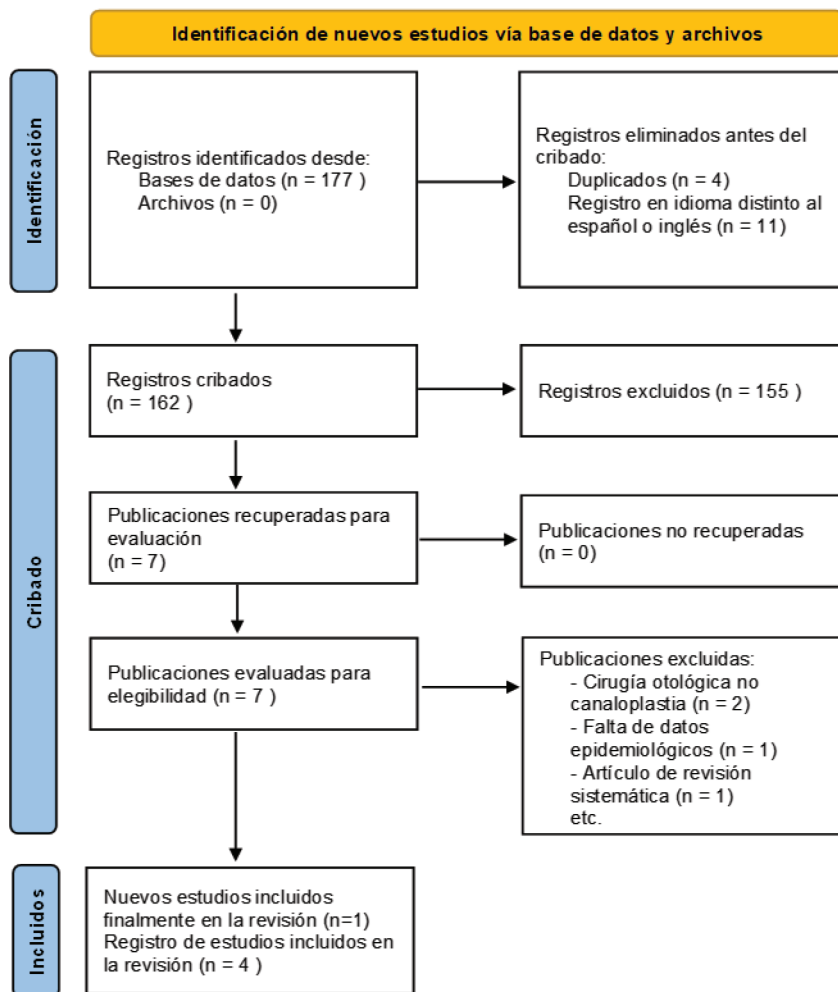


Figura 1. Diagrama PRISMA con los resultados de la búsqueda.

tratamiento de esos pacientes. El último artículo descartado se trata de una revisión sistemática de la literatura sobre herniación de la articulación temporomandibular, incluyendo todas sus causas [7]. Finalmente, se incluyó un artículo de nueva publicación en esta revista [8]. Un resumen de los principales resultados está reflejado en la tabla 1, organizados de cronológicamente de la publicación más antigua a la más reciente.

Los trabajos sometidos a revisión fueron llevados a cabo desde el año 1994 hasta el 2021, ambos incluidos, en 4 países (Inglaterra, Australia, EE. UU., España). Cada autor describió un caso salvo Crombie A. que reportó dos casos.

Finalmente se incluyeron 3 artículos que cumplían los criterios de inclusión propuestos y fueron seleccionados para la revisión sistemática. Tras la lectura de los diferentes resúmenes

publicados, se excluyeron los artículos que no cumplían los criterios y aquellos que aparecieron duplicados.

La revisión incluye 5 pacientes, 4 varones y una mujer con edades comprendidas entre los 40 y los 70 años.

La clínica apareció a las pocas semanas de la cirugía para todos ellos, sin aparentes alteraciones durante la intervención quirúrgica. Uno de los casos se encontraba asintomático y la dehiscencia fue puesta en evidencia durante la exploración rutinaria postcirugía. El resto de los casos presentaron los síntomas comunes de otorrea, otalgia y ruidos o chasquidos en relación con los movimientos mandibulares. Además, tres de los casos presentaron enfisema a los cuales se les realizó una prueba de imagen mediante TC poniendo de manifiesto tanto el enfisema como el defecto en el CAE.

Con respecto al tratamiento, dos casos precisaron utilizar férula de avance mandibular durante no más de 3 meses y, en otro caso, fue suficiente con tratamiento conservador mediante mechas impregnadas en antibiótico tópico y reposo de la ATM sin precisar férula. Los otros dos casos precisaron reparación quirúrgica con cartílago y pericondrio del trago así como fijación intermaxilar.

DISCUSIÓN

La comunicación entre el CAE y la ATM es una complicación que en la mayor parte de los casos está relacionados con fistulización secundaria a otitis externa u otitis externa maligna, traumatismos (por ejemplo, fractura de cóndilo mandibular), colesteatoma, defecto congénito como el foramen de Huschke o tras radioterapia de cabeza y cuello. También de forma infrecuente pueden deberse a cirugía otológica o de la ATM, o incluso, pueden favorecerlo algunas enfermedades reumatológicas [7].

En la mayoría de los casos se trata de pacientes asintomáticos en los que no aparecen complicaciones; sin precisar tratamiento quirúrgico. De hecho, la incidencia de la dehiscencia de CAE tras cirugía

de exóstosis probablemente sea mucho mayor de la documentada dados los pocos síntomas y la poca repercusión que suele tener en la evolución postoperatoria [12].

Tabla 1. Revisión de casos de comunicación CAE-ATM secundarios a cirugía de canaloplastia.

Autor (año)	Edad y sexo	Clínica	Tratamiento
Von Blumenthal H. (9) (1994)	40 años Varón	Enfisema	Conservador Antibiótico tópico
Crombie A. (10) (2010)	70 años Varón	Otorrea Dehiscencia de CAE anterior	Férula de avance mandibular
Crombie A. (2010)	50 años Varón	Asintomático Dehiscencia CAE manifiesta por otoscopia	Férula de avance mandibular
Baxter M. (11) (2017)	60 años Varón	Otalgia, ruidos con movimientos mandibulares, enfisema	Reparación quirúrgica con cartílago tragal
Rodríguez <i>et al.</i> (8) (2022)	47 años Mujer	Otalgia, otorrea, enfisema	Reparación quirúrgica con cartílago tragal

Cabe remarcar, que, en manos expertas, se trata de una cirugía con pocas complicaciones y baja tasa de reestenosis de CAE de acuerdo con las series publicadas; siendo las más frecuentes la perforación timpánica y la apertura de celdas mastoideas [13,14].

Continuando con la comunicación entre CAE y ATM, cuando aparecen síntomas, los más frecuentes son otalgia e inflamación, hipoacusia y otorrea [7]. En esos casos, por un lado, debemos tener en cuenta que la presencia de otorrea en el postoperatorio nos obliga a hacer diagnóstico diferencial con infección de oído medio o externo. Por otro lado, en este artículo, queremos resaltar la aparición de enfisema parafaríngeo o cervical por su excepcionalidad tras este tipo de cirugías. De acuerdo con la teoría publicada por von Blumenthal [9] y compartida por Baxter [11], podemos postular

que, debido a que la cápsula de ATM queda dehisciente en estos casos, se puede generar una presión negativa considerable dentro del espacio articular durante el deslizamiento hacia adelante del cóndilo entrando así aire en la articulación. En el movimiento inverso de la mandíbula, la dehiscencia se cierra generando la presión positiva requerida para que el aire no pueda salir y acaba difundándose a los planos de tejido circundantes, como el espacio parafaríngeo. La rápida resolución del enfisema quirúrgico por restricción de los movimientos de la mandíbula apoyaría esta hipótesis.

Por lo tanto, la presencia de bloqueo o chasquido mandibular y enfisema sumado al antecedente de cirugía previa nos obliga a descartar una fistula entre el conducto auditivo externo y la articulación temporomandibular. Si bien es cierto, que en la mayoría de los casos presentan buena evolución con manejo conservador, en caso de no mejoría, el cierre de la fistula es el único tratamiento definitivo para la resolución de los síntomas.

Varias opciones quirúrgicas han sido descritas para el cierre del defecto como la utilización de cartílago autólogo [11], musculo temporal [5], injerto de fascia lata o incluso placa de titanio [7] con buenos resultados por norma general. Pero dado que la concurrencia de casos no es muy elevada, no se puede establecer que técnica predomina por encima de otra.

En nuestra opinión, el cartílago y pericondrio tragal resultan relativamente fáciles y rápidos de obtener con un buen resultado para fistulas pequeñas con mínima invasión de CAE. El bloqueo intermaxilar constituye una gran ayuda para facilitar la cicatrización del injerto ya que impide el movimiento de ATM y por lo tanto también, la entrada de aire a la fosa glenoidea disminuyendo progresivamente el enfisema.

CONCLUSIONES

La canaloplastia es un procedimiento habitual en cirugía otológica que precisa de una técnica de disección meticulosa para evitar daños a

estructuras importantes como el nervio facial o la ATM. La fistulización hacia la articulación temporomandibular es una complicación excepcional de esta cirugía y debemos sospecharla ante dolor persistente, otorrea, bloqueo o chasquido mandibular y, por supuesto, enfisema. En caso de lesión de la ATM, si la reparación quirúrgica esta indicada, el uso de cartílago tragal y el bloqueo maxilar es una técnica efectiva y con buen resultado.

BIBLIOGRAFÍA

1. Wenig BM. Atlas of head and neck pathology. 3a ed. Filadelfia, PA, Estados Unidos de América: Elsevier - Health Sciences Division; 2015.
2. Gurgel RK, Harnsberger HR. EAC Osteoma. En: Imaging in Otolaryngology. Filadelfia, PA, Estados Unidos de América: Elsevier - Health Sciences Division; 2018. p. 412.
3. Roberson JB Jr, Perkins R. Canalplasty for exostoses of the external auditory canal and miscellaneous auditory canal problems. En: Otolitic Surgery. Elsevier; 2010. p. 21-31.
4. Selesnick SH, Carew JF, DiBartolomeo JR. Herniation of the temporomandibular joint into the external auditory canal: a complication of otologic surgery. *Am J Otol.* 1995 Nov;16(6): 751-7
5. Sinn DP, Tharanon W, Culbertson MC Jr, Goldman KE. Surgical correction of an aural-temporomandibular joint fistula with a temporalis flap. *J Oral Maxillofac Surg.* [Internet] 1994 Feb;52(2):197-200. Disponible en: [http://dx.doi.org/10.1016/0278-2391\(94\)90411-1](http://dx.doi.org/10.1016/0278-2391(94)90411-1)
6. Portmann D, Guindi S, Sribniak I, Arcaute Aizpuru F. Herniation of the temporomandibular joint into the external auditory canal: Our review of 13 cases. *Rev Laryngol Otol Rhinol (Bord).* 2014;135(4-5):187-190.
7. Jo YS, Cheong TY, Han BH, Lee JM, Kim SH, Moon IS. Temporomandibular Joint Herniation: Review of the Literature. *Otol Neurotol* [Internet]. 2020; 41(1): e1-e6. Disponible en: <http://dx.doi.org/10.1097/MAO.0000000000002459>

8. Rodríguez-Martín M, Corriols-Noval P, López-Simón E, Salvatierra-Vicario B, Cobo-Díaz R, García-Ibáñez Y et al. Dehiscencia de pared anterior de conducto auditivo externo con afectación de articulación temporomandibular tras cirugía de exóstosis. Descripción de un caso. *Rev ORL*. 2022. (en prensa)
9. von Blumenthal H, Fisher EW, Adlam DM, Moffat DA. Surgical emphysema: a novel complication of aural exostosis surgery. *J Laryngol Otol* [Internet]. 1994;108(6):490-1. Disponible en: <http://dx.doi.org/10.1017/s0022215100127185>
10. Crombie AK, Batstone MD, Voltz M, Monsour FN, Lynham AJ. Management of temporomandibular-external auditory canal fistulas: a report of 3 cases. *Am J Otol* [Internet]. 2010;31(1), 59-60 Disponible en: <http://dx.doi.org/10.1016/j.amjoto.2008.09.001>
11. Baxter MC, Keller M, Shah A, Wise S. Surgical emphysema following canalplasty for aural exostoses. *Otol Neurotol* [Internet]. 2017;38(8):1174-7. Disponible en: <http://dx.doi.org/10.1097/mao.0000000000001512>
12. Stougaard M, Tos M. Less radical drilling in surgery for exostoses of the external auditory canal. *Auris Nasus Larynx*. 1999 Jan;26(1):13-6. [https://doi.org/10.1016/s0385-8146\(98\)00059-5](https://doi.org/10.1016/s0385-8146(98)00059-5). PMID: 10077251.
13. Grinblat G, Prasad SC, Piras G, He J, Taibah A, Russo A et al. Outcomes of drill canalplasty in exostoses and osteoma: Analysis of 256 cases and literature review. *Otol Neurotol* [Internet]. 2016;37(10):1565-72. Disponible en: <http://dx.doi.org/10.1097/mao.0000000000001239>
14. Altuna Mariezkurrena X., Veá Orte J.C., Camacho Arriago J.J., Algaba Guimerá J. Surgical treatment of exostosis in the external auditory canal. *Acta Otorrinolaringol Esp*, 2006; 57: 257-61.