

El chip prodigioso (1987): un argumento cinematográfico para una discusión reflexiva en el aula con los alumnos, sobre anatomía humana

Juan A. Juanes Méndez

Departamento de Anatomía Humana. Facultad de Medicina. Universidad de Salamanca (España).

Correspondencia: Juan A. Juanes Méndez. Avda. Alfonso X El Sabio s/n. 37007 Salamanca (España).

e-mail: jajm@usal.es

Recibido el 21 de noviembre de 2013; aceptado el 10 de enero de 2014.

Resumen

Un seminario, de carácter voluntario, realizado al final de curso, basado en el visionado previo por los alumnos, de la película *El Chip prodigioso*, nos sirve para analizar, discutir y reflexionar conjuntamente sobre los conocimientos adquiridos en las clases presenciales y tras el estudio de toda la materia de anatomía humana. El carácter cómico, de la película hace que sea fácil de seguir, y resulte atractiva para el estudiante. Una abundante lista de errores anatómicos que aparecen en la película, hace que se pueda llevar a cabo una buena discusión, que motive al alumno a razonar el por qué no son posibles algunas escenas de esta película, y descubrir que solo desde la fantasía es factible navegar por el interior del organismo, por algunos de los trayectos corporales por los que discurre.

Palabras clave: formación médica, Anatomía Humana, aprendizaje activo, estrategias de aprendizaje.

Summary

A voluntary seminar was conducted, before the end of the academic year, for the analysis and discussion of the movie entitled "*Innerspace*" according to the contents covered in the human anatomy course. It is a comic movie, which makes it easy for students to engage and enjoy. A numerous list of anatomical mistakes along the movie are pointed out and discussed in deep by students and professor. Students realized that only from the fantasy is possible to navigate throughout the organism and some of the body itineraries.

Keywords: Medical training, Human anatomy, Active learning, Learning strategies.

Los autores declaran que el artículo es original y que no ha sido publicado previamente.

Ficha técnica

Título: *El chip prodigioso* (en España).

Título original: *Innerspace*.

Otros títulos: *Viaje insólito* (en Latinoamérica).

País: Estados Unidos.

Año: 1987.

Director: Joe Dante.

Música: Jerry Goldsmith.

Fotografía: Andrew Laszlo.

Montaje: Kent Beyda.

Guión: Jeffrey Boam y Chip Proser sobre un argumento de Chip Proser.

Intérpretes: Dennis Quaid, Martin Short, Meg Ryan, Kevin McCarthy, Fiona Lewis, Vernon Wells, Robert Picardo, Wendy Schaal, Harold Sylvester, William Schallert, Henry Gibson, John Hora, Mark L. Taylor, Orson Bean, Kevin Hooks,...

Duración: 120 minutos.

Género: ciencia-ficción, comedia, aventura.

Productoras: Amblin Entertainment, The Guber-Peters Company, Warner Bros.

Sinopsis: estamos ante una estructura de comedia de aventuras, con tres personajes básicos y que funciona fundamentalmente por la dualidad entre las personalidades de Tuck Pendelton (Martin Short) y Jack Putter (Dennis Quaid). El primero, un heroico teniente de la marina estadounidense y un individualista que parece no sentir cabeza, se ofrece voluntariamente a un experimento científico. El segundo, un hombre común, involuntariamente cómico, pero poseedor de grandes valores personales. El tercer personaje es Meg Ryan (Lidia), la cual equilibra el trío actoral, aportando la necesaria carga emocional y un pequeño punto de conflicto entre los dos protagonistas. Los tres desempeñan sus papeles con solvencia e incluso con brillantez, sin llegar a escapar de los estereotipos que son y que el público identifica con suma facilidad desde el inicio, pero sin caer en el aburrimiento y la obviedad. Un laboratorio científico (a sueldo del gobierno de los Estados Unidos) ha desarrollado una fantástica tecnología que permite miniaturizar objetos y seres vivos, para volver a agrandarlos después. El teniente y piloto Tuck Pendelton es el único lo suficientemente temerario como para aceptar la misión de prueba: él y su cápsula (un mini-submarino) serán encogidos a nivel microscópico e inyectados en el interior de un conejo. Sin embargo, el laboratorio es

atacado durante la prueba y Pendelton termina siendo inyectado en un ser humano, Jack Putter, un civil hipocondriaco, empleado de un supermercado, depresivo y complejo y poco amante de los riesgos, que se verá inmerso en una trama de espionaje industrial, perseguido y obligado a colaborar con su inopinado huésped si quiere salir ileso.

Premios: Oscar a los Mejores Efectos Visuales (Dennis Muren, Bill George, Harley Jessup y Kenneth Smith) en 1988. Premios Saturn a mejor película, mejor director y mejores efectos especiales. Nominada el premio a la mejor película de ciencia-ficción, mejor realización y mejores efectos especiales, en la Academia de películas de ciencia ficción, fantástico y horror de 1988.

Enlaces:

<http://www.imdb.com/title/tt0093260>

[Trailer inglés](#)



Cartel de la versión española.

La película utiliza términos técnicos que dan pie a comentarios sobre su significado científico y si su empleo es adecuado.

Introducción

En 1966, Richard Fleischer ya había realizado una película El viaje fantástico, en la que un submarino miniaturizado es introducido en un cuerpo humano¹. La película El Chip Prodigioso tiene de fondo un argumento similar, aunque con algunas variaciones, sobre todo en cuanto a sus efectos especiales, fruto de las mejoras técnicas logradas con el paso del tiempo.

Durante los procesos de aprendizaje, al llevar a cabo las actividades formativas, los estudiantes realizan múltiples operaciones cognitivas que contribuyen a lograr el desarrollo de sus estructuras mentales y de sus esquemas de conocimientos². Entre las cuáles se pueden destacar: observar, representar, comunicar, memorizar, aplicar, conceptualizar, comparar, relacionar, sintetizar, elaborar hipótesis, resolución de problemas, planificar, inferir, evaluar.

Las películas constituyen una estrategia interdisciplinar excelente para lograr objetivos transversales en la docencia universitaria³. De esta forma se puede conseguir que los estudiantes lleven a cabo una tarea crítica y reflexiva, de los conocimientos adquiridos en su formación, mediante la discusión de un argumento cinematográfico que le permita expresarse con sus comentarios, haciendo un análisis crítico del tema audiovisual analizado^{4,5}.

Con la película El Chip Prodigioso estamos ante un producto de ciencia ficción orientado al entretenimiento en el que predomina el sentido de la maravilla. Sus premisas pueden ser cuestionables a nivel racional, y pueden estar desarrolladas de manera poco consecvente; pero en lo fundamental, una vez asumido que se puede miniaturizar las cosas con las propiedades protintuición y anti-científicas que se plantean, el argumento no requiere del recurso a lo fantástico. La película tiene numerosos errores de concordancia entre las acciones de los protagonistas, además de una muy cuestionable argumentación científica. Poro todo esto da pie a una discusión reflexiva en el aula que permite afianzar conocimientos anatómicos de una forma atractiva, con una valoración crítica y con base científica.

Proceso de navegación por el interior del cuerpo humano

La primera parte de la prueba es conseguir la reducción de la nave o cápsula (Foto 1). Tras su miniaturización es transportada en una jeringa para su inyección

(Foto 2). Este aspecto guarda una gran similitud con la película Viaje Alucinante, de la que toma bastante referencia sobre el recorrido por el interior del organismo (Juanes, 2013).



Foto 1. Nave a miniaturizar para navegar por el interior del organismo.



Foto 2. Jeringa donde es transportada la cápsula miniaturizada para su inyección.

Inyectado en el cuerpo de un ser humano, la cápsula pilotada por Tuck Pendelton es programada para alcanzar el objetivo: llegar al nervio óptico. Lo primero que se encuentra, tras la inyección es con el tejido celular subcutáneo, apareciendo en la imagen células grasas, bien simuladas, propias del tejido adiposo (Foto 3). Para entrar en la corriente sanguínea, utiliza un laser sobre la pared del vaso, para introducirse por el agujero provocado, con la consiguiente hemorragia que desencadena en el sujeto (Foto 4).

La ruta a seguir es citada por el ordenador de a bordo (Foto 5): vena glútea superior, vena ilíaca, vena cava inferior, aurícula derecha, vena cava superior, vena yugular derecha hasta el quiasma óptico. Este recorrido corporal, ya da origen a una amplia discusión anatómica, al valorar y recordar así el árbol vascular y analizar los errores descritos en la película.

Desde la nave, se lanza un disparo a un sensor óptico, para que de esta forma pueda tener contacto



Foto 3. Imagen de la cápsula navegando por el tejido adiposo.



Foto 4. Imagen del láser haciendo una incisión en la pared de un vaso sanguíneo para introducirse por el torrente circulatorio.



Foto 5. Pantalla del ordenador de a bordo de la nave, en la que se indica la ruta a seguir.

visual con el exterior, a través de los ojos del individuo inyectado. Este aspecto, da origen a una amplia y risoria discusión, por la forma de llegar al sistema óptico desde donde se encuentra tras su inyección.

Tras visualizar, desde la nave, el exterior, se percata el piloto que se encuentra en el interior de un ser humano, y no en un conejo de laboratorio, como en principio estaba previsto en el experimento.

La nave, toma rumbo al oído para intentar, desde allí, contactar con Jack Putter, el individuo inyectado. Al llegar al oído medio, ambos empiezan a comunicarse.

Ante la sorpresa de Jack, por oír voces desde su interior, acude a su médico para comentarle la situación. Al explorarlo con un otoscopio, deslumbra al piloto de la nave interior.

En su recorrido se aproxima a la válvula tricúspide, (Foto 6) avisándole que no atravesase el corazón.

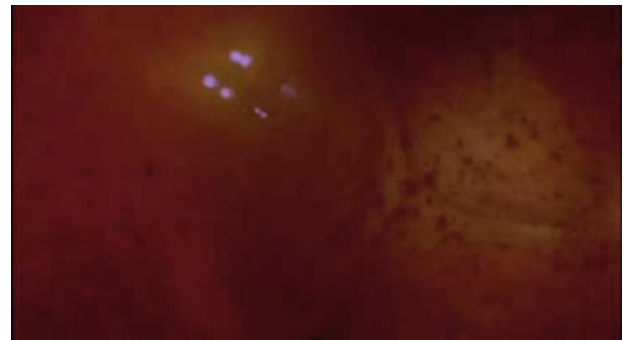


Foto 6. Imagen de una válvula, en la que se aprecian tres valvas.

Esta parte del recorrido ofrece una buena discusión anatómica, que nos permite analizar y recordar la morfología cardíaca y ver si lo que dice en la película es posible.

En la película se observa cómo se aproxima a una válvula, pero en ningún caso la tricúspide, dado que ya estaría en el interior del corazón, al ser la válvula que comunica aurícula derecha con ventrículo derecho; sin embargo la imagen aparece una válvula con tres valvas correspondiente a una válvula sigmoidea. La llegada al corazón desde el sistema venoso solo sería posible a través de la vena cava inferior (si procede de las partes caudales del organismo, como así se describe en la película).

Pero, ¿cómo ha llegado a las cercanías del corazón? ¿no se encontraba en el oído para intentar comunicarse? Este aspecto no lo refleja la película. En su recorrido por el interior del organismo da varios saltos de un lado para otro, sin explicación alguna.

La provisión de oxígeno en la nave se empieza a agotar. Tiene que dirigirse a los pulmones para tomar aire. Ante la situación desesperada, Tuck le pide a Jack Putter que beba, de esta forma consigue llenar su petaca desde la nave, con un brazo articulado. Fantasía al máximo exponente. ¿Cómo se puede conectar la nave desde el aparato digestivo al sistema circulatorio, donde se encuentra? ¿Qué tipo de comunicación le permite entrar y salir de un sistema a otro?

Un nuevo problema surge en la nave por una sobrecarga de voltaje, ante un disparo que sufre Jack durante un secuestro.

Desde el interior del cuerpo, Tuck estimula la glándula suprarrenal para provocarle un incremento de adrenalina e incrementar así su coraje. Mientras, con un escanner que lleva equipado la nave, toma el rostro de un cowboy, para que Jack suplante la identidad del cowboy, ya que a este se le entregaría un microchip necesario para obtener información; pero mientras está en la mesa comiendo, se empieza a desactivar la suplantación del rostro del cowboy y Jack es apresado al ser descubierto.

Otro problema surge con la conexión, además de que la reserva de oxígeno se reduce ahora al 40%.

Una nueva cápsula se pretende inyectar a Jack Putter, con el objetivo de recuperar, desde dentro el chip de la nave. La inyección se realiza en un laboratorio, utilizando la misma vía de abordaje que se empleó en la película Viaje alucinante, es decir, en la carótida primitiva (Foto 7).



Foto 7. Inyección por carótida primitiva de una nueva cápsula intrusa en el cuerpo de Jack.

Con un beso que Jack da a la chica Lidia (Meg Ryan), la nave pasa al cuerpo de ésta. ¿Cómo ha podido pasar a ese cuerpo?; ¿dónde se encontraba?; ¿en el sistema circulatorio?; ¿en el aparato respiratorio donde se encaminaba para tomar oxígeno? ¿en el tracto digestivo para llenar la petaca de bebida? Son aspectos que no se describen en la película.

Una vez en el interior del cuerpo de la mujer, Tuck aún no sabe que está dentro de ella. Pero en su navegación descubre un embrión (Fotos 8 y 9), por lo que se percata que está en otro cuerpo diferente, el de su chica Lidia, viendo además, que ella está embarazada (debería viajar la nave a la velocidad del sonido, dado

que desde la cavidad bucal, donde se hace el intercambio, llega de forma inmediata hasta el aparato genital de Meg).

Tuck, se dirige hacia el odio interno (se visualiza el caracol), con el fin de conectar con la chica. La imagen nos sirve para repasar brevemente las diferentes partes del oído y como se puede transmitir el sonido por estas estructuras. Lidia descubre que Tuck está dentro de su cuerpo al escuchar una música puesta por su chico y que le trae buenos recuerdos. En este momento la mujer descubre que fue por el beso dado a Jack, donde se efectuó el intercambio de cuerpos y la nave pasó de uno al otro.

Con otro beso, regresa nuevamente al interior de Jack. ¿pero, no se encontraba hace un momento en el oído interno de la chica?, ¿Cómo ha podido viajar y pasar tan rápidamente al tracto digestivo y salir otra vez la nave expulsada por la boca? La imaginación nuevamente se apodera del argumento y deja al margen la parte científica.

Se le advierte a Tuck que tiene un intruso en su interior, que le fue inyectado a Jack en el laboratorio; y la nave de Tuck detecta un cuerpo extraño identificado como objeto maligno.

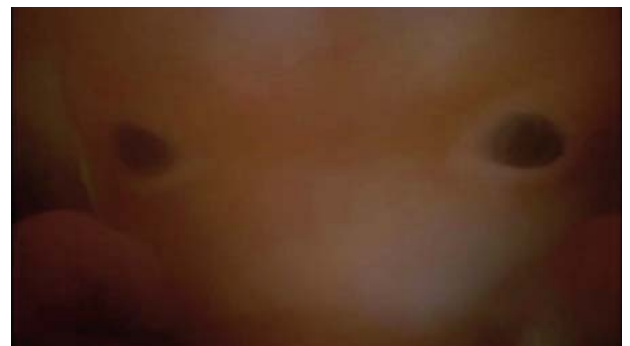

Foto 8. Imagen de la cara del embrión que alberga Meg Ryan (Lidia).

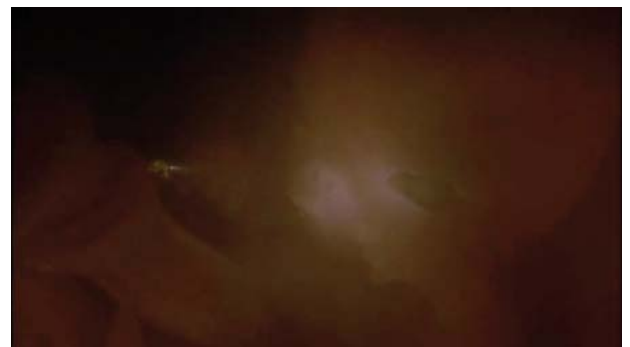

Foto 9. Embrión que visualiza Tuck desde la nave, ante su sorpresa.

Todo se complica. La reserva de oxígeno de la nave se reduce ahora al 20% y además, sufre el ataque de la otra nave introducida para arrebatarse el chip. Con un rayo laser Tuck dispara contra la nave intrusa y se deshace de ella momentáneamente, pero la reserva de oxígeno sigue reduciéndose.

En su navegación por el aparato digestivo, se ve como camina por el esófago (Foto 10) y llega al estómago, donde le descubre algo patológico en su interior (¿una úlcera gástrica?, ¿una tumoración?)

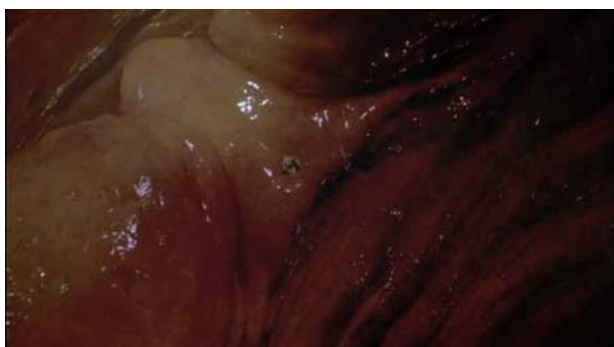

Foto 10. Imagen del esófago por donde avanza la nave hasta llegar al estómago.

Desde el estómago solicita a Jack que le aporte ácido, para deshacerse de la cápsula intrusa con la propia acidez gástrica. Este pequeño recorrido por el tracto digestivo, da pie a una discusión crítica en el aula que sirve para repasar y hacer un análisis crítico a la anatomía del tubo digestivo.

El oxígeno de la nave de Tuck está en niveles mínimos, por lo que le pide a Jack que prepare un fuerte estornudo, ya que esto generaría una velocidad de 150 Km/h. Ahora se encuentra en los pulmones. Jack busca una laca de pelo con lo que provocar el estornudo. El fuerte estornudo producido, lanza unas gotas de Pfluge contra las gafas de un miembro del laboratorio (Foto 11); de esta forma sale lanzada al exterior la nave para ser recogida con un objeto de plástico que es la tarjeta de identificación del personal, y recuperar su estado natural inicial.

Evidentemente, *El chip prodigioso* no es una película de divulgación científica y ni siquiera pretende ser coherente en su argumentación científica. A pesar de ello, el pacto de ficción no resulta tan endeble como pudiera suponerse: el espectador, inmerso en la acción, no cuestiona las premisas y el director no comete el censurable error de tratar de explicar lo inexplicable.



Foto 11. Gotas de Pfluge expulsadas tras el estornudo, donde se recoge la cápsula miniaturizada para su recuperación al estado normal inicial.

Consideraciones finales

Las películas médicas constituyen una fuente riquísima de información que permite crear estrategias de formación médica para el estudio y análisis de cualquier patología, o para el conocimiento de estructuras corporales desde un ámbito general. La imagen en movimiento resulta ser un recurso didáctico muy útil para la transmisión de conocimientos biomédicos. La utilización de los medios audiovisuales ha afectado a todos los ámbitos de la sociedad, incluyendo el educativo, sufriendo transformaciones que se han ido adecuando a una sociedad en cambio permanente, repercutiendo en los aprendizajes y en la forma de impartir la docencia en medicina.

¿Qué aporta el cine a la formación médica, en el campo de la Anatomía Humana? A esta pregunta se podría dar respuesta desde tres grandes aspectos docentes: en primer lugar, las imágenes anatómicas forma parte indispensable de la formación médica del alumnado y el docente es el que puede otorgarle el carácter pedagógico; en segundo lugar, las imágenes anatómicas facilitan al alumnado la comprensión de las diferentes estructuras corporales y su funcionamiento; finalmente, la visualización de las imágenes médicas inserta al alumnado en una mayor dimensión crítica, creativa y reflexiva del aprendizaje.

Una película médica se compone de millones de elementos diferentes que en su conjunto, forman una narración con posibilidad de variados comentarios y reflexiones de carácter formativo. El engranaje de las imágenes que conforman una película resulta vital para interpretar una idea, un concepto, una acción, etc... que de otra forma resultaría muy complejo entender y comprender.

El cine, precisamente por su carácter de gran medio de difusión, es un sistema transmisor de conceptos, ideas, etc... que se fue intensificado con la aparición

del vídeo y posteriormente con los diferentes formatos de almacenamiento y difusión digital (CD-ROM, DVD,). Algunas patologías médicas para su comprensión han sido cruciales abordarlas mediante un análisis cinematográfico visual para facilitar su entendimiento.

La formación médica ha asumido, en los últimos años una apertura a la utilización de los medios audiovisuales y tecnológicos bajo un prisma innovador, motivando de esta forma, cambios profundos en los modos y metodologías de enseñanza, dónde el impacto y la transformación que hoy están produciendo los medios de información en la sociedad trasuntan e influyen en este marco formativo incorporándose en los sistemas de enseñanza como una herramienta para generar situaciones creativas de aprendizaje en medicina.

La reflexividad obtenida a través de esta valiosa herramienta didáctica visual cinematográfica, puede llegar a producir alumnos más comprometidos con su quehacer académico, y ampliar su horizonte formativo médico, posibilitado debatir-disentir-expresar-reflexionar y criticar, ante situaciones que se le planteen en su labor profesional.

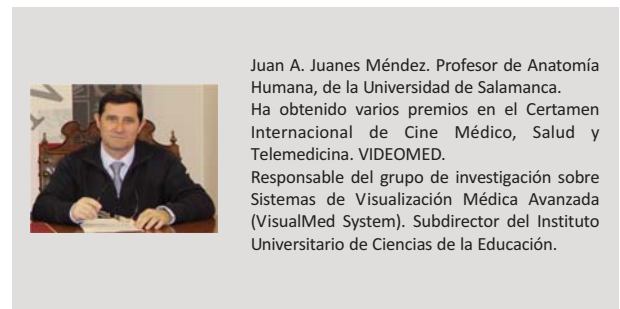Parece evidente que el cine en medicina se ha convertido en un elemento de apoyo formativo en el aprendizaje de los alumnos, siendo además un vehículo de cultura en su vida y un instrumento de debate y reflexión para su educación médica.

La opinión de los alumnos

Como reflexión final formulada por los alumnos, tras la discusión de la temática, éstos indican que la experiencia de la utilización de un argumento cinematográfico, para trabajar sobre aspectos generales de la Anatomía Humana, ha supuesto un excelente estímulo para el estudio de la asignatura; permitiéndonos valorar, con una actitud crítica, cada una de las escenas, buscando siempre la base científica y realista de las imágenes mostradas en la película. Por otra parte, los alumnos señalan que este recurso didáctico, les ha permitido recordar y repasar, de una forma atractiva y entretenida, conceptos y contenidos analizados en las clases teóricas.

Referencias

1. Juanes JA. *Viaje Alucinante* (1966): un acercamiento atractivo al estudio de la Anatomía, mediante un recorrido por el interior del cuerpo humano. *Rev Med Cine* [Internet] 2013; 9: 125-128. Disponible en: <http://revistamedicinacine.usal.es/index.php/volumenes/volumen9/num3/751>
2. Cabero Almenara J. La Sociedad de la Información y el conocimiento, transformaciones tecnológicas y sus repercusiones en Educación. En: Blazquez F. (coord): *Sociedad de la Información y Educación*. Badajoz: Consejería de Educación, Ciencia y Tecnología; 2001. p. 62-89. Disponible en: http://www.quadernsdigitals.net/datos_web/biblioteca/l_1400/enLinea/5.pdf
3. Alexander M, Lenahan P, Pavlov A. *Cinemedication: a comprehensive guide to using film in medical education*. Oxford: Radcliffe Publishing; 2005.
4. Darbyshire D, Baker P. A systematic review and thematic analysis of cinema in medical education. *Med Humanities* 2012;38:28-33. Disponible en: <http://mh.bmj.com/content/38/1/28.full.pdf+html>
5. Amar Rodríguez V. *Comprender y disfrutar el cine. La gran pantalla como recurso educativo*. Huelva: Grupo Comunicar Ediciones; 2003.



Juan A. Juanes Méndez. Profesor de Anatomía Humana, de la Universidad de Salamanca. Ha obtenido varios premios en el Certamen Internacional de Cine Médico, Salud y Telemedicina. VIDEOMED. Responsable del grupo de investigación sobre Sistemas de Visualización Médica Avanzada (VisualMed System). Subdirector del Instituto Universitario de Ciencias de la Educación.