eISSN 2444-7986
DOI: https://doi.org/10.14201/orl.32981

CASO CLÍNICO

HEMANGIOMA TIMPÁNICO: PRESENTACIÓN DE UN CASO

Timpanic hemangioma: a case report

Jorge BEDIA-GARCÍA; Cristina CORDERO-CIVANTOS; Judit PÉREZ-SAEZ ; Luis Arturo RIVAS-SALAS; Ana Isabel NAVAZO-EGUÍA

Hospital Universitario de Burgos. Servicio de Otorrinolaringología y Cirugía de Cabeza y Cuello. Burgos. España

Correspondencia: jbedia@saludcastillayleon.es

Fecha de recepción: 11 de marzo de 2025
Fecha de aceptación: 19 de mayo de 2025
Fecha de publicación: 29 de mayo de 2025
Fecha de publicación del fascículo: pendiente de publicación

Conflicto de intereses: Los autores declaran no tener conflictos de intereses
Imágenes: Los autores declaran haber obtenido las imágenes con el permiso de los pacientes
Política de derechos y autoarchivo: se permite el autoarchivo de la versión post-print (SHERPA/RoMEO)
Licencia CC BY-NC-ND. Licencia Creative Commons Atribución-NoComercial-SinDerivar 4.0 Internacional
Universidad de Salamanca. Su comercialización está sujeta al permiso del editor

RESUMEN: Introducción: Los tumores de oído medio, y en especial los hemangiomas, son entidades poco frecuentes. El hemangioma de oído medio es un tumor benigno de origen vascular, de presentación en varones mayores, con una presentación clínica variable y diagnóstico complicado. Es por ello que su presentación en una mujer, joven, y embarazada, representa un caso excepcional, no encontrado previamente en la literatura. Objetivo: El objetivo de este artículo es presentar el caso de una paciente con un hemangioma cavernoso en el oído medio, destacando su sintomatología, diagnóstico y tratamiento. Descripción del caso: Una paciente de 42 años, embarazada y sin antecedentes médicos relevantes, acudió con parálisis facial izquierda y síntomas óticos. En la exploración se observó una tumoración rojiza en el oído medio, que tras varias pruebas complementarias, se orientó como sugestiva de glomus timpánico. Tres meses después, los síntomas óticos empeoraron, lo que llevó a una intervención quirúrgica con extirpación de la masa con diagnóstico definitivo de hemangioma cavernoso, confirmado mediante análisis histológico. Hay que destacar que los síntomas de la paciente se resolvieron, quedando además con una audición sin alteraciones tras la intervención. Conclusiones: El hemangioma de oído medio es raro y puede presentar síntomas como hipoacusia y acúfeno. La tomografía computarizada es esencial para la orientación diagnóstica. El diagnóstico diferencial incluye el glomus timpánico entre otras entidades, por lo que siempre debe tenerse en cuenta ante el diagnóstico diferencial de masas timpánicas o de oído medio, especialmente

en casos atípicos. La intervención quirúrgica, con resección completa del tumor, es fundamental para un diagnóstico definitivo y tratamiento exitoso.

PALABRAS CLAVE: glomus; hemangioma; tímpano; oído medio; caso clínico

SUMMARY: Introduction: Middle ear tumors, particularly hemangiomas, are rare entities. Middle ear hemangioma is a benign tumor of vascular origin, typically occurring in older males, with variable clinical presentation and challenging diagnosis. Therefore, its occurrence in a young, pregnant woman represents an exceptional case, not previously reported in the literature. Objective: The objective of this article is to present the case of a patient with a cavernous hemangioma in the middle ear, highlighting her symptoms, diagnosis, and treatment. Case Description: A 42-year-old pregnant woman with no relevant medical history presented with left facial paralysis and otologic symptoms. Examination revealed a reddish mass in the middle ear, initially suggestive of a glomus tympanicum based on complementary tests. Three months later, the otologic symptoms worsened, leading to surgical intervention and removal of the mass. A definitive diagnosis of cavernous hemangioma was confirmed through histological analysis. Notably, the patient's symptoms resolved, and her hearing remained unaffected following the procedure. Conclusions: Middle ear hemangioma is rare and may present with symptoms such as hearing loss and tinnitus. Computed tomography is essential for diagnostic guidance. The differential diagnosis includes glomus tympanicum among other entities and should always be considered when evaluating tympanic or middle ear masses, especially in atypical cases. Surgical intervention with complete tumor resection is crucial for definitive diagnosis and successful treatment.

KEYWORDS: glomus; hemangioma; timpanic membrane; middle ear; case report

INTRODUCCIÓN

El hemangioma de oído medio constituye una entidad poco frecuente, de presentación variable y diagnóstico complejo. Se presenta con mayor frecuencia en varones en la sexta década de la vida, destacando por ello, que el caso presentado sea el de una mujer, joven, y embarazada (sin precedentes en la literatura). Se trata de un tumor benigno de estirpe vascular, cuya etiología (tanto origen como de desarrollo) es aún una incógnita [1, 2].

A nivel histológico, se diferencian: hemangiomas capilares, cavernosos y mixtos. Los hemangiomas capilares están compuestos por pequeños vasos sanguíneos anormales dispuestos en un patrón similar al de los capilares y son comunes en bebés y niños pequeños. En cambio, los hemangiomas cavernosos están formados por canales vasculares de diferentes tamaños recubiertos por células endoteliales con grandes espacios vasculares cavernosos y son más comunes en personas mayores [3].

Aparecen en el área de cabeza y cuello con relativa frecuencia, sobre todo en piel y mucosas de población pediátrica [3].

Su presentación es poco frecuente en el oído. A este nivel, puede aparecer en el conducto auditivo externo, hueso temporal, oído medio y conducto auditivo interno [2].

El objetivo de este artículo es el de presentar el caso de una paciente con un hemangioma cavernoso de oído medio, resaltando la sintomatología, diagnóstico y tratamiento de esta entidad para, con su conocimiento, ser capaces de sospecharlo y por lo tanto detectarlo y tratarlo correctamente [1, 2, 3, 4, 5].

DESCRIPCIÓN

Una paciente de cuarenta y dos años, embarazada (en el tercer trimestre de gestación), sana y sin otros antecedentes médicos de interés, acude al Servicio de Urgencias por parálisis facial izquierda de aparición brusca. Además, refiere sensación de taponamiento

ótico izquierdo, con hipoacusia y acúfeno pulsátil ipsilaterales. La paciente no presentaba antecedentes familiares o psicosociales relevantes.

Durante la exploración física pertinente, en la otoscopia izquierda se aprecia una tumoración rojiza intratimpánica tras el cuadrante anteroinferior.

La audiometría tonal liminar refleja en el oído izquierdo una caída aislada en 4000 Hercios (Hz). Las demás frecuencias presentan umbrales por encima de 20 decibelios (dB) (Figura 1). La impendaciometría muestra una curva A de Jerger, y ausencia de reflejo estapedial.

Todas las pruebas son normales en el oído derecho.

Se diagnostica a la paciente de parálisis facial periférica izquierda, se instaura tratamiento para la misma y se solicita una tomografía computarizada (TC) de peñascos para estudiar mejor esa masa intratimpánica, con la que se toma al inicio una actitud expectante.

La TC revela una tumoración en hipo-meso-timpano de oído izquierdo que contacta con la cadena osicular y con la membrana timpánica, y que no erosiona estructuras óseas. Se observa protección ósea del nervio facial (Figura 2).

A nivel morfológico, desde radiología la describen como sugestiva de glomus timpánico izquierdo.

Pasados tres meses, en la consulta de revisión, la parálisis facial ha quedado resuelta, pero los

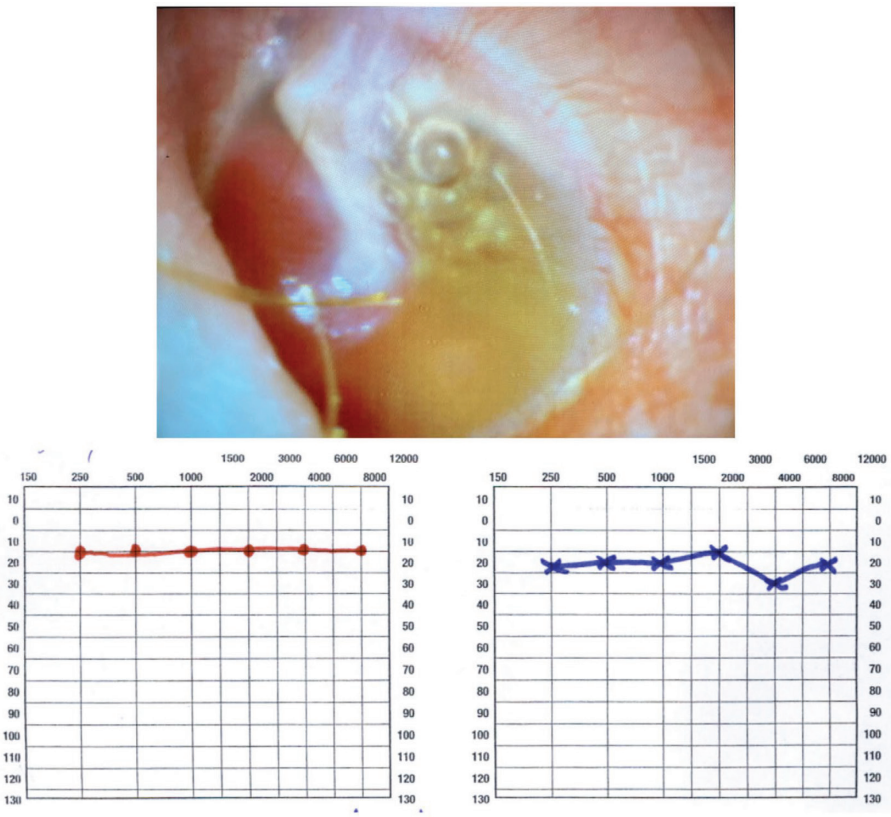

Figura 1. Otoscopia y Audiometría tonal liminar al diagnóstico

síntomas óticos persisten, incluso han empeorado. A la exploración: se aprecia en la otoscopia una ocupación mucosa de todo el oído medio izquierdo, junto con la masa rojiza previamente descrita (Figura 1). Además, la impedaciometría ahora refleja una curva B de Jerger.

En vistas de la obstrucción y disfunción tubárica que sugiere la exploración, se sospecha un crecimiento de la tumoración. Teniendo esto en cuenta, y contando con que la paciente ya ha dado a luz en este momento, se propone la intervención quirúrgica. La paciente acepta.

Se lleva a cabo una timpanotomía exploradora endoaural endoscópica izquierda, con extirpación de la lesión vascular, envío para análisis diferido de la misma, y reconstrucción timpánica con injerto de cartílago y pericondrio tragal.

El examen anatomopatológico revela alteraciones histológicas compatibles con las de un hemangioma de estirpe cavernosa.

Seis meses tras la intervención, la paciente cuenta persistencia del acúfeno izquierdo. Presenta una audición del oído izquierdo con umbrales por encima de los 30dB en todas las frecuencias, una curva A de Jerger en la impedanciometría, y ha recuperado el reflejo estapedial del oído izquierdo. No se observa recurrencia de la lesión a nivel otoscópico (Figura 2).

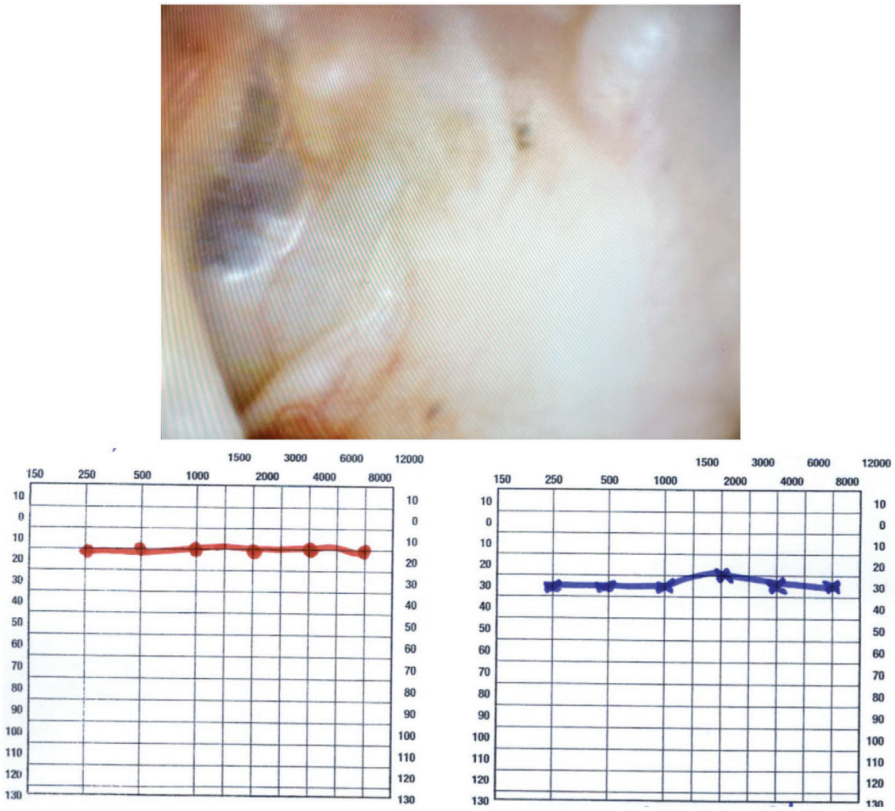

Figura 2. Otoscopia y Audiometría tonal liminar 6 meses tras la cirugía

Durante todo el proceso, la paciente acudió rigurosamente a sus citas, cumpliendo todos los tratamientos pautados. Afortunadamente, no hubo afectos adveros, complicaciones quirúrgicas ni postquirúrgicas (inmediatas ni diferidas).

DISCUSIÓN

El hemangioma de oído es una tumoración vascular benigna y rara. Aparece en hombres más que en mujeres (ratio 2:1), y sobre todo lo hace en las sexta y séptima década de la vida [1]. Por ello, la aparición en una mujer, joven y embarazada, supone un caso extremadamente inusual y sin precedentes en la literatura disponible. Hoy en día, se registran menos de 35 casos en dicha literatura [2].

Puede presentarse como un hallazgo incidental en la exploración, o con manifestaciones clínicas como: hipoacusia, acúfeno, sensación de ocupación o taponamiento ótico, otorrea, etcétera. La presentación en oído medio y externo es extremadamente infrecuente [5].

La gran mayoría de hemangiomas timpánicos o de conducto auditivo externo son de estirpe cavernosa, y son raros los de tipo capilar, algo que se corresponde con la distribución etaria que sigue cada uno de ellos [3].

En este caso, la paciente presenta un hemangioma cavernoso del oído medio, que involucra al tímpano, pero no al conducto auditivo externo. Llama poderosamente la atención la afectación clínica inicial del nervio facial coincidiendo con la clínica auditiva, y el hallazgo del hemangioma en la otoscopia. Sobretodo demostrándose más tarde a través de las pruebas de imagen y la exploración quirúrgica la integridad e independencia de dicho nervio con respecto al tumor, y por lo tanto, lo fortuito de ese hallazgo. Esto es relevante, pues una afectación inicial del nervio facial podría llevar a confusión a la hora de plantear posibles diagnósticos diferenciales.

Para el correcto diagnóstico de estas tumoraciones es necesario solicitar una TC de peñascos, que representa la prueba de imagen de elección, gracias a su capacidad para valorar la afectación ósea, sobre todo de la cadena osicular [1, 2, 5].

Sería conveniente, si hay disponibilidad, completar el estudio de imagen con una Resonancia Magnética y una Angiografía, sobre todo si interesa valorar la afectación nerviosa y nutrición vascular del tumor [1].

El hemangioma timpánico, presenta como principal diagnóstico diferencial al glomus timpánico, aunque siempre hay que descartar otras entidades (como malformaciones arteriovenosas y una carótida interna aberrante, entre otras). La única manera de distinguir el hemangioma de todas las demás alternativas diagnósticas es mediante análisis histológico. Son las características anatomopatológicas las que lo diferencian, por lo que es imprescindible para un diagnóstico definitivo la biopsia mediante extirpación completa de la tumoración [1-5].

Así, el tratamiento de elección en este tipo de lesiones (sobre todo si son sintomáticas) sigue siendo la cirugía, con extirpación completa [1-5].

El abordaje y técnica quirúrgica queda a decisión del cirujano, y suele depender de la extensión y afectación de estructuras del oído medio [5].

En este caso, pudo llevarse a cabo una resección completa por vía endoaural endoscópica, con posterior timpanoplastia de reconstrucción (sólo fue necesaria la reconstrucción de la membrana timpánica con injerto).

Como limitación en este reporte de caso, habría que resaltar la incidentalidad de la parálisis facial al inicio del cuadro clínico, que generó cierta confusión al inicio del cuadro clínico. De la misma manera, el embarazo de la paciente retrasó las consultas de revisión, priorizándose su proceso de gestación y lactancia iniciales sobre la sintomatología ótica.

Hay grupos de investigación trabajando para desarrollar posibles alternativas, como la radioterapia, pero estas se encuentran todavía en fase experimental [1].

CONCLUSIONES

A pesar de ser una entidad poco frecuente, conocer las distintas presentaciones, sospecha diagnóstica, así como las pruebas complementarias y diagnóstico definitivo de un hemangioma de oído medio, debe formar parte del abanico de conocimientos de un especialista en Otorrinolaringología.

BIBLIOGRAFÍA

1. Marzouqi S, Roa H. Hemangioma del conducto auditivo externo y del hueso temporal: informe de un caso y revisión exhaustiva de la literatura. Ear Nose Throat J [Internet]. 2022; 103(12):NP720–6. Disponible en: https://doi.org/10.1177/01455613211029795
2. Saha J, Sarkar A, Chowdhury S, Debnath T. Hemangioma capilar del conducto auditivo externo que se extiende al oído medio y la cavidad mastoidea: informe de un caso poco frecuente con revisión de la literatura. Indian J Otolaryngol Head Neck Surg [Internet]. 2021; 74(Suppl 3):3713–7. Disponible en: https://doi.org/10.1007/s12070-021-02510-2
3. Mevio E, Cazzaniga M, Mullace M, Paolotti D. Hemangioma of the tympanic membrane: a case and a review of the literature. Case Rep Otolaryngol [Internet]. 2012; 2012:402630. Disponible en: https://doi.org/10.1155/2012/402630
4. Álvarez-Buylla Blanco M, Vázquez Barro JC, López Amado M, Santiago Freijanes MP, Martínez Vidal J. Hemangioma capilar de oído medio. Acta Otorrinolaringol Esp [Internet]. 2011; 62(1):746. Disponible en: https://linkinghub.elsevier.com/retrieve/pii/S0001651910000324
5. Huang Q, Qin H, Li L, Gong L, Lv Y. Cavernous hemangioma of the external auditory canal involving the tympanic membrane: Case report and literature review. Ear Nose Throat J [Internet]. 2025; 1455613241312072. Disponible en: https://doi.org/10.1177/01455613241312072