

INTRODUCCIÓN

La **actinomicosis laríngea** es una infección causada por bacilos **grampositivos anaerobios o microaerófilos** muy poco común en cabeza y cuello, lo cual hace difícil su diagnóstico además se confunde muy frecuentemente con una **neoplasia**, se trata de una infección crónica de tipo supurativo, lentamente progresiva que puede extenderse a tejidos adyacentes dando lugar a **abscesos y fistulas**. En la mayoría de los casos el germen implicado es *Actinomyces israelii*.

Cuando estos microorganismos invaden el tejido originan pequeños grupos pero visibles denominados **gránulos de azufre**. Uno de los factores que predisponen a esta infección es cualquier proceso que altere las **barreras mucosas de forma total o parcial**, cómo en nuestro caso la cirugía previa.

MATERIAL Y MÉTODO: CASO CLÍNICO

Presentamos un paciente **varón de 60 años** de edad, exfumador con antecedentes de carcinoma **epidermoide laríngeo hace 14 años**, descrito como lesión excrecente que afectaba a tercio medio y anterior de la cuerda vocal derecha y se extendía hasta la comisura anterior laríngea sin compromiso de la movilidad, por lo que se le realizó una **cordectomía láser derecha**.

Hace **4 años** el paciente presentó una **recidiva** de carcinoma epidermoide laríngeo afectando a la cuerda vocal izquierda, aritenoides y cara laríngea de epiglotis que se resolvió tras tratamiento con **radioterapia**.

En las sucesivas revisiones en nuestra consulta observamos un **edema postradioterapia**, a la exploración se apreciaban zonas mamelonadas en la subglotis del lado derecho y anterior además de afectar a la cuerda vocal izquierda con laringe móvil. Se tomaron biopsias donde **no se evidenció malignidad**, por lo que se trató al paciente con corticoide oral, tras la escasa mejoría clínica se decidió **traqueotomía con anestesia local**. Hace 10 meses aproximadamente objetivamos un **granuloma supraostomal** del que tomamos una muestra con resultado **inflamatorio inespecífico**.

Cinco meses más tarde el paciente ingresó por **radionecrosis cervical anterior del área supraostomal** y **edema laríngeo postradioterapia** (figuras 1, 2, 3 y 4) por lo que se le realizó una **exéresis de la radionecrosis cutánea cervical anterior y del secuestro laríngeo** con orificio fistuloso en la parte anterior del ala del cartílago tiroides derecho, para suplir el defecto se realizó un **colgajo de pectoral mayor izquierdo**, tras las correspondientes tomas de biopsias por sospecha de recidiva tumoral durante esta última intervención se descartó malignidad y se confirmó la presencia de material extraño además de la presencia de las **colonias de Actinomyces** (figura 5).

RESULTADOS

El tratamiento indicado para el tratamiento de la actinomicosis son **dosis elevadas de penicilina** durante al menos 8 semanas, en su defecto se pueden emplear la **tetraciclina o la doxiciclina**, en nuestro caso se empleó tratamiento con amoxicilina/ácido clavulánico durante **3 meses** hasta la resolución de la infección como vemos en la imagen del paciente actualmente (figura 6).

CONCLUSIONES

La **actinomicosis laríngea** es una infección de muy **difícil** diagnóstico y en muchas ocasiones se confunde con un proceso neoplásico, cómo se describe en nuestro caso. Debemos diagnosticarlo mediante **biopsia y estudios microbiológicos**. El tratamiento para conseguir el éxito en estos casos consiste en tratamiento **antibiótico adecuado** y en algunas ocasiones requiere la **exéresis de trayectos fistulosos o el drenaje de abscesos**, con lo que se consiguen muy buenos resultados habitualmente.

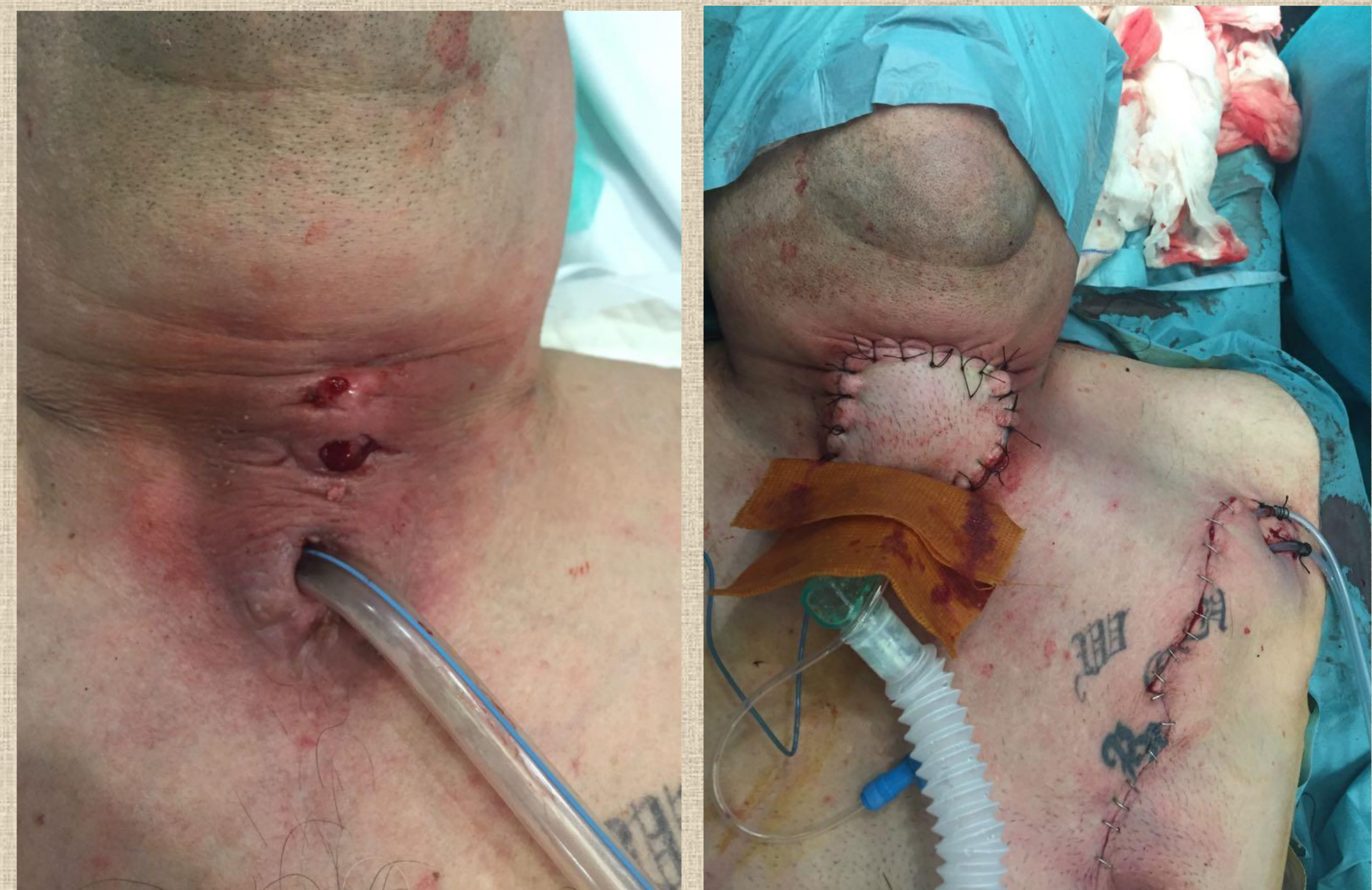

Figura 1 (izquierda): Radionecrosis cervical anterior. Figura 2 (derecha): Colgajo pectoral mayor izquierdo tras exéresis de radionecrosis y de trayecto fistuloso a nivel del cartílago tiroides.

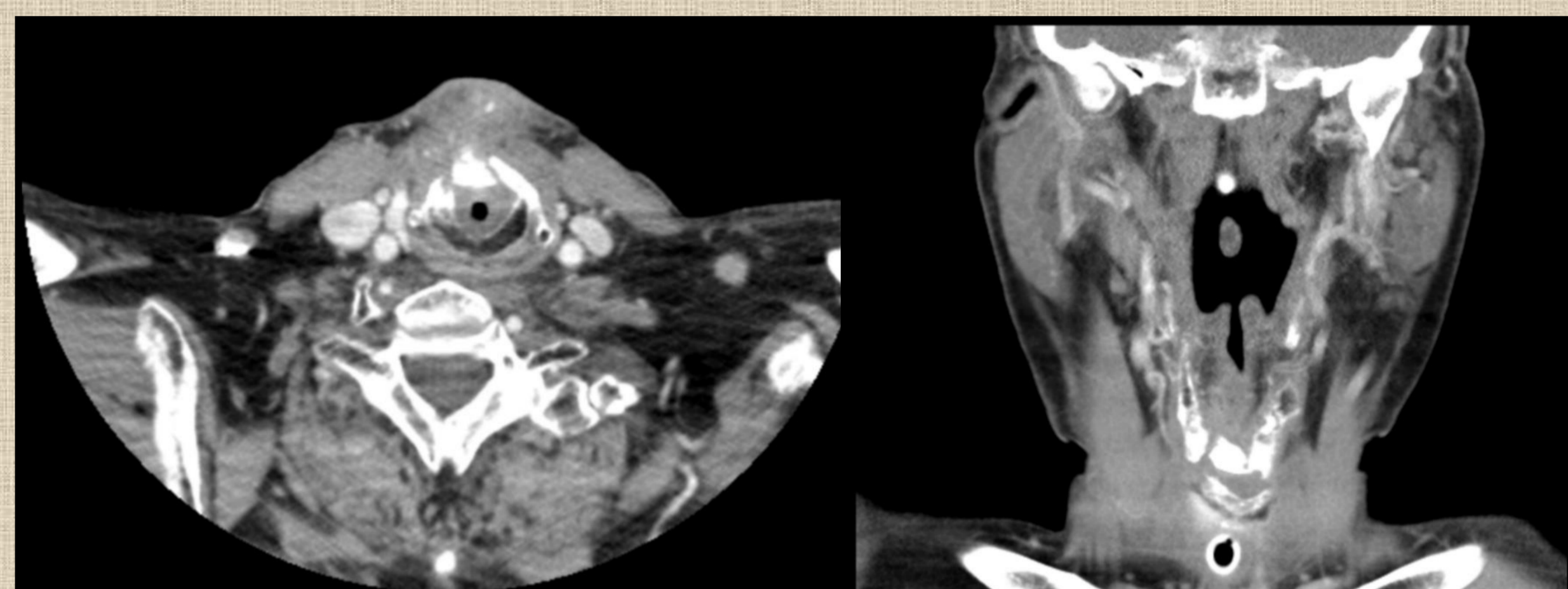


Figura 3 y 4: Cortes axial y sagital de TAC: Cambios a nivel de luz laríngea en área supraostomal y trayecto fistuloso a nivel de cartílago tiroides.

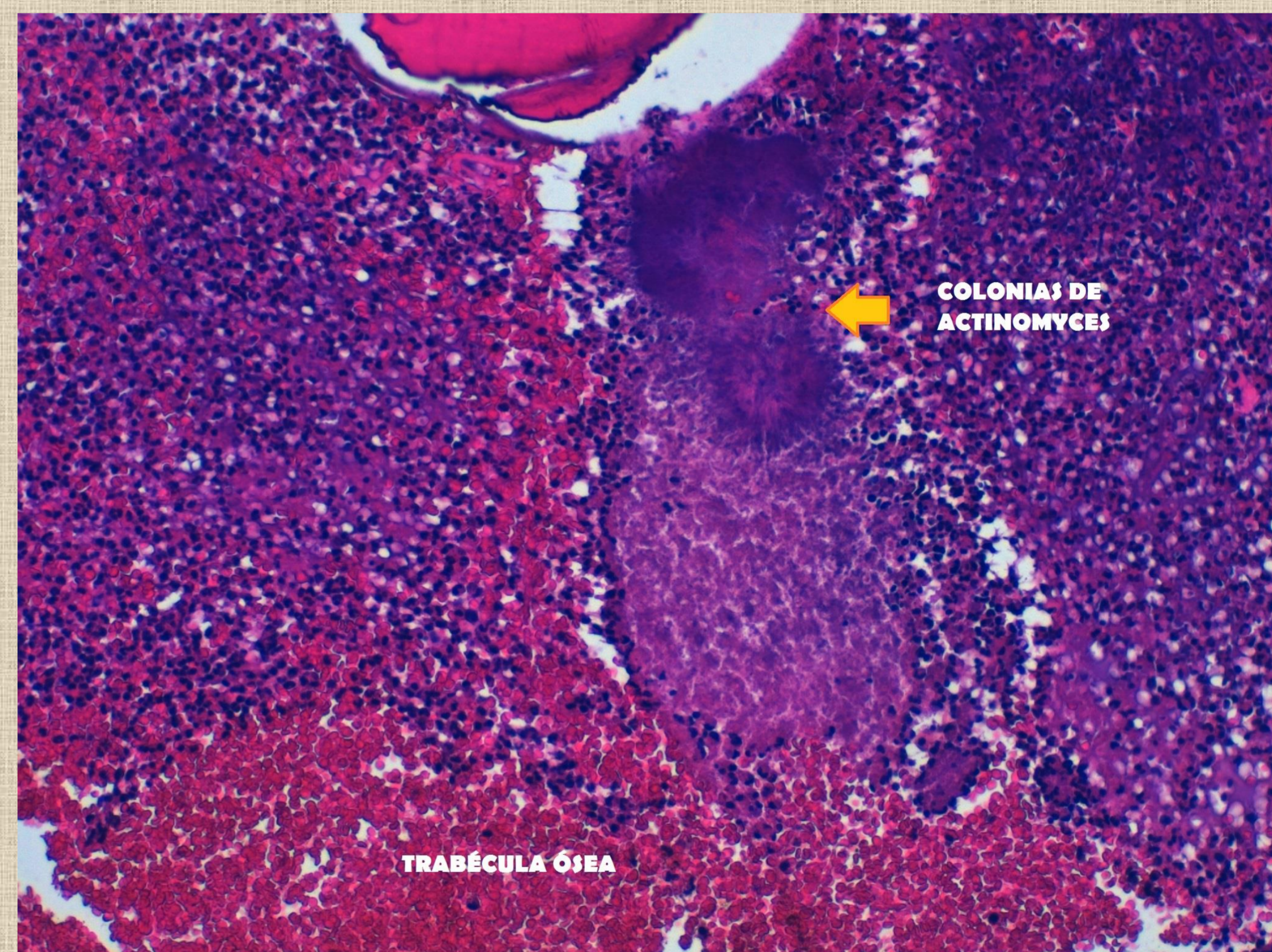


Figura 5: Microscopio x20 de biopsia donde se observan colonias de Actinomyces y trabéculas óseas.

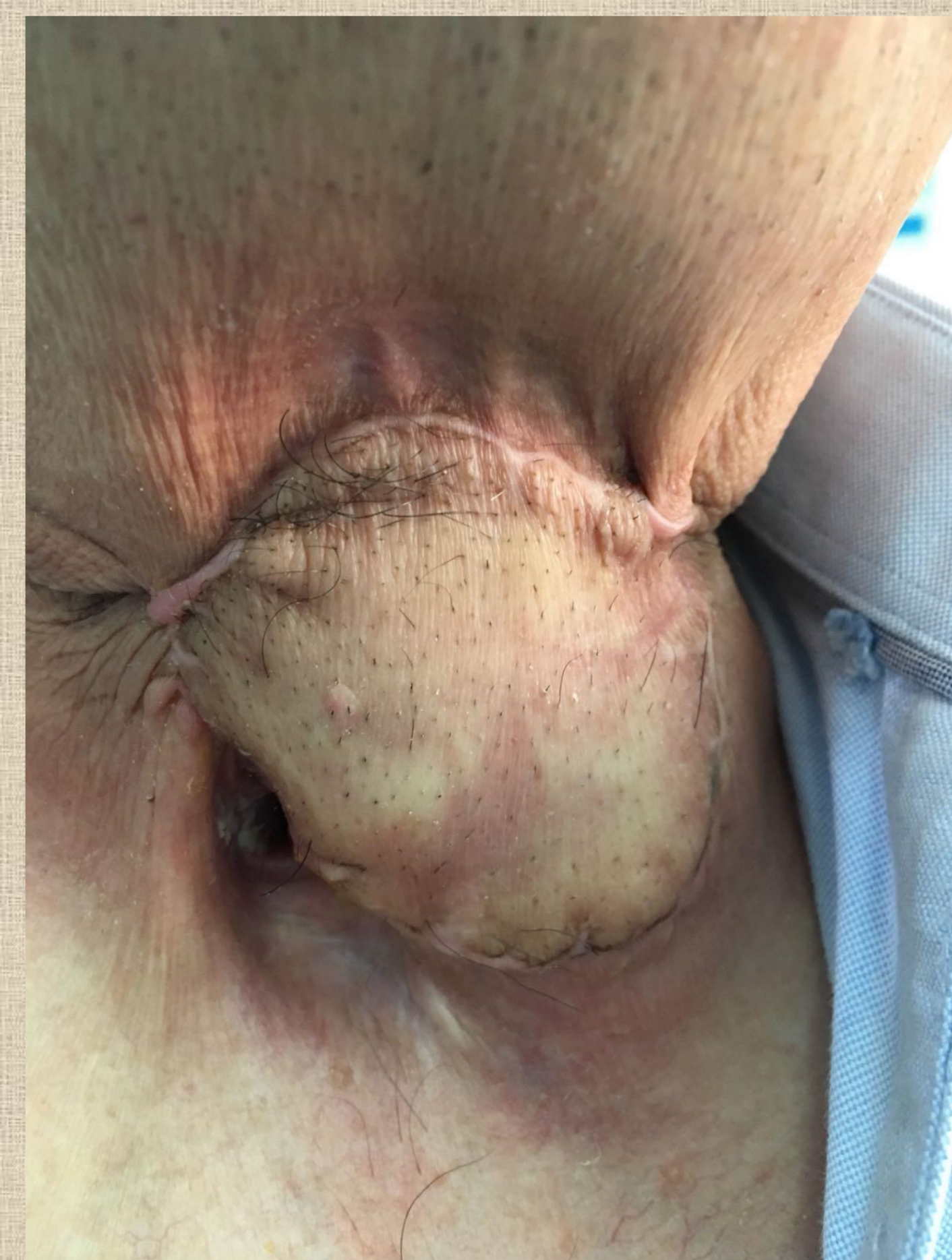

Figura 6: Zona cervical anterior de nuestro paciente en la actualidad.

BIBLIOGRAFÍA

- (1) Joseph R. Lentino, MD, PhD, Chief, Actinomicosis, Infectious Disease Section and Professor of Medicine, Loyola University Medical Center.
- (2) M. T. Lahoz Zamarró, M. Laguía Pérez, J.A. Muniesa Soriano*, G. Martínez Sanz **, Actinomicosis de base de lengua. Servicio de ORL. *Servicio de Anatomía Patológica. **Servicio de Radiología. Hospital Obispo Polanco. Teruel, Acta Otorrinolaringol Esp 2005; 56: 222-225.
- (3) A. Ortiz, A. I. Fernández Martínez, J. Esteban y R. Fernández Roblas, Actinomicosis. Departamento de Microbiología Médica. Fundación Jiménez Díaz-UTE. Madrid. Actualización Medicine. 2006;9(56):3646-3652.